AUS DEM
PATHOLOGISCHEN INSTITUT DER UNIVERSITÄT BASEL
VORSTEHER: PROF. DR. R. RÖSSLE

EINIGE SELTENERE FÄLLE VON GESCHWÜLSTEN DER SPEICHELDRÜSEN

INAUGURAL-DISSERTATION
ZUR
ERLANGUNG DER DOKTORWÜRDE
DER ZAHNHEILKUNDE
DER
HOHEN MEDIZINISCHEN FAKULTÄT
DER
UNIVERSITÄT BASEL
VORGELEGT VON

ALFRED EGLI
BASEL

BUCHDRUCKEREI G. KREBS, FISCHMARKT 1, BASEL
1930

Digitized by the Internet Archive
in 2026

https://archive.org/details/IA41546713_0103

AUS DEM
PATHOLOGISCHEN INSTITUT DER UNIVERSITÄT BASEL
VORSTEHER: PROF. DR. R RÖSSLE

EINIGE SELTENERE FÄLLE VON GESCHWÜLSTEN DER SPEICHELDRÜSEN

INAUGURAL-DISSERTATION

ZUR

ERLANGUNG DER DOKTORWÜRDE
DER ZAHNHEILKUNDE

DER

HOHEN MEDIZINISCHEN FAKULTÄT

DER

UNIVERSITÄT BASEL

VORGELEGT VON

ALFRED EGLI
BASEL

BUCHDRUCKEREI G. KREBS, FISCHMARKT 1, BASEL
1930

Von der medizinischen Fakultät Basel genehmigt auf Antrag von Herrn Prof. Dr. R. Rössle.

Tag der Promotion: 10. Juli 1929.

Brückner, dz. Dekan.

Basel, den 20. Juni 1930.

R. UNIV. BIBLIOTHEEK LEIDEN

Im Folgenden sollen einige Fälle von Tumoren der Speicheldrüsen zur Beschreibung kommen, die bei der mikroskopischen Untersuchung Befunde ergaben, welche in wesentlichen Punkten, mit Ausnahme eines Falles, vom Bau der für die Speicheldrüsen typischen Geschwülste abweichen, die wir heute gewöhnlich als Mischtumoren der Speicheldrüsen, besonders der Parotis, kennen. Alle unsere Fälle müssen klinisch unbedingt als Speicheldrüsengeschwülste angesehen werden. Ob einige darunter auch pathologisch als solche aufgefasst werden können, soll an entsprechender Stelle noch erörtert werden. Das Material stammt aus der pathologischen Anstalt der Universitätsklinik Basel. Es wurde mir in gütiger Weise von Herrn Professor Rössle für eine Untersuchung zur Verfügung gestellt, wofür ich an dieser Stelle meinen ergebensten Dank aussprechen möchte.

Wir lassen nun gleich eine Beschreibung unseres ersten Falles folgen.

1. Myxo-chondro-adeno-epitheliom der Submaxillaris. (E. N. 976/25.)

Anamnese: Seit ungefähr einem Jahr besteht bei dem 20 Jahre alten Fräulein eine Schwellung am linken Unterkiefer. Langsame Vergrösserung, keine Schmerzen. Vor Spitaleintritt Probeexcision. Patientin war sonst nie krank.

Status: Im Bereich des linken Unterkieferwinkels befindet sich eine ungefähr taubeneigrosse, ziemlich derbe Drüsenschwellung; sie ist nicht druckempfindlich. Daraufhin Operation.

Mikroskopischer Befund: Der Tumor besteht aus bindegewebigen und epithelialen Anteilen. Dies in mannigfaltiger Form. Es wechseln durcheinander Partien von zellarmem

und zellreichem Schleimgewebe mit synzytial verbundenen Sternzellen. Dazwischen Streifen sklerotischen, fibrillenreichen Bindegewebes mit Nestern von primitivem Knorpel, zum Teil noch mit gekapselten Zellformen. Überall schiebt sich zwischen diese Elemente ein zweites, epitheliales, aber häufig mit so verwischten Grenzen und unbestimmten Formen, dass die Unterscheidung, ob bindegewebiger oder epithelialer Anteil, schwierig ist. Klar und unzweideutig ist die epitheliale Formation nur an denjenigen Stellen, wo verästelte Schläuche, zuweilen sogar mit Andeutung einer Lichtung vorhanden sind und in kompakte, gut begrenzte Stränge übergehen. Das Randepithel der letzteren zeigt eine deutlich erkennbare Parallelstellung von Kernen, oder geschichtetes Zylinderepithel, sowie auch kubische Formen der Epithelzellen. Zuweilen sind in etwas grösseren Lichtungen rote, hyaline Inhaltmassen, scholliger, zylindroider Form ausgeschieden.

Eine Zusammenfassung aller dieser Komponenten, sowie der bis jetzt klinisch und pathologisch gutartige Charakter lassen die Geschwulst als Myo-chondro-adeno-epitheliom der Submaxillaris bezeichnen.

Tumoren von entsprechendem Bau sind in der Literatur häufig beschrieben worden und sind als solche besonders für die Parotis typisch (Nasse, Küttner, Volkmann, C. Kaufmann, Chevassu, Erich, Paus). Sie finden, entsprechend ihren Gewebskomponenten, Bezeichnungen wie Chondro-adenom, Myxochondro-epitheliom etc. und werden als solche gewöhnlich unter dem Namen Mischtumoren zusammengefasst. Neuerdings machte Coenen, um den Begriff weiter zu fassen und auch einfache Epitheliome oder Zylindrome darunter verstehen zu können, den Vorschlag, einfach von Parotis- oder Submaxillaristumor zu sprechen und damit den dem eigentümlichen Aufbau dieser Geschwülste entsprechenden genetischen Begriff zu verbinden. Was die Beurteilung der in diesen Geschwülsten vorkommenden Gewebselemente betrifft, so waren darüber die Anschauungen lange Zeit sehr geteilt, ebenso über ihre Pathogenese. Von vielen älteren Forschern wurden sie als Endotheliome aufgefasst und sollten als solche vom Endothel der kleinen Lymphgefässe und Saftspalten ausgehen (Nasse, Volkmann, Küttner). Für Auffassung einer epithelialen Genese sind anfänglich hauptsächlich französische Forscher eingetreten, sodann Hoffmann, Löwen-

bach und besonders Erich und Hinsberg, die in vielen ihrer Tumoren Stachel- und Riffzellen nachgewiesen haben, so dass wohl heute die meisten Anschauungen dahin gehen. Bezüglich der Pathogenese wurden hauptsächlich zwei Anschauungen einander gegenüber gestellt; entweder die Entwicklung aus der fertigen Drüse, oder aus verlagerten embryonalen Zellkeimen. Für die erste Auffassung ist hauptsächlich Erich eingetreten, indem er glaubte, direkte Übergänge von Drüsenschläuchen zu Geschwulstzellen nachweisen zu können. Damit wäre allerdings die Entstehung der myxomatösen und knorpeligen Beimengungen nicht leicht zu erklären. Erich lässt sie deshalb durch Sekretionsvorgänge der epithelialen Zellen entstehen, wodurch zwischen den letzteren eine Interzellularsubstanz entsteht, so dass die Epithelzellen dadurch den Charakter von Schleim- und Knorpelzellen annehmen, ohne jedoch mit diesen genetisch etwas gemeinsam zu haben.

Für die Auffassung einer Entstehung aus versprengten embryonalen Keimen ist besonders Hinsberg eingetreten. Hinsberg führt solche Keimversprengungen auf die unmittelbaren Beziehungen zurück, die sich beim Embryo zwischen der Parotis- und Submaxillarisanlage einerseits, und dem Reichert'schen respektive Meckel'schen Knorpel andererseits, ergeben. Dabei lassen sich sowohl die epithelialen, wie die knorpeligen und schleimigen Anteile leicht erklären.

Eigentümlich ist es nun, dass Geschwülste von dieser typischen Zusammensetzung fast immer in der Parotis auftreten und für diese geradezu charakteristisch sind. Der hier beschriebene Tumor ist aber eine Mischgeschwulst der Submaxillaris, wo solche Tumoren viel seltener sind. Es ist einerseits deshalb, warum er hier beschrieben wird, andererseits um ihn in seiner typischen Zusammensetzung, in der er sich als gewöhnlicher Mischtumor erweist, den folgenden Fällen entgegenzustellen. Hinsichtlich der Verteilung auf die einzelnen Speicheldrüsen ergeben sich nach Paus, der die gesamten Mischgeschwülste des Gesichtes und der Speicheldrüsen zusammenfasst, folgende Prozentzahlen:

Parotis mit	51 Fällen	= 67,1 %
Submaxillaris mit	5 Fällen	= 6,6 %.

Die übrigen Fälle verteilen sich auf Gaumen, Lippen, Orbita etc.

Diese eigentümliche Ungleichheit in der Verteilung auf die einzelnen Drüsen erklären Hinsberg und Coenen damit, dass die Parotis beim Embryo später angelegt wird als die beiden anderen Drüsen, jene aber im Wachstum bald einholt und sie auch an Lebhaftigkeit der Zellsprossung übertrifft. Dazu kommt noch, dass sie erst später als die andern eine feste Umkapselung erhält. Alles Faktoren, die nach Ansicht dieser Forscher leichter Möglichkeiten für eine Keimversprengung bieten, was dann gleichbedeutend mit der grösseren Möglichkeit einer Geschwulstentwicklung wäre.

2. Fall. Karzinosarkom der Submaxillaris. (E. N. 2123/25.) Die Krankengeschichte dieses Falles wurde dem pathologischen Institut von Herrn Dr. Veillon (Riehen) in verdankenswerter Weise zur Verfügung gestellt.

Auszug aus der Krankengeschichte des 62 Jahre alten Mannes.

Anamnese: Familie: Mutter starb an Carcinoma ventriculi. Vater starb an Ruhr.

Persönliche Anamnese: In den Tropen schwere Malaria. Daselbst Nervenschwäche durch heisses Klima, Blutarmut, Cephalalgie. Später sehr leichter Typhus.

Jetziges Leiden (vor dem Eintritt ins Krankenhaus): Nach langjähriger chronischer Wurzelhautentzündung des linken untern zweiten Molaren, welcher deshalb auch extrahiert wurde, trat eine nicht mehr schmerzhafte Schwellung im Körper des Horizontalastes des linken Unterkiefers und des Alveolarfortsatzes auf, die bald darauf ein vermehrtes Wachstum zeigte, so dass der behandelnde Arzt auf die Diagnose Fibrosarkom geleitet wurde. Darauf erfolgte die Überweisung des Patienten ins Krankenhaus.

Lokalbefund: Im linken Trigonum submaxillare ein harter Tumor, der unbeweglich ist und an den Knochen angrenzt. Mundhöhle, Mundboden, Zähne o. B. Leichte Verziehung des Mundwinkels. Zunge o. B. Darauf erfolgt Operation.

Operationsbericht: Leicht nach oben konkaver Hautschnitt, etwa fingerbreit unterhalb des Kieferastes. Man stösst sofort auf einen ausserordentlich harten, fibrösen, stellenweise

fast verkalkten, unregelmässigen Tumor, der nach hinten bis zum vorderen Rand des Masseter reicht und unten in die submaxilläre Speicheldrüse hineinragt. Nach vorne reicht er bis etwa zwei Finger breit lateral der Mittellinie. Die Extirpation macht wegen den ausgiebigen Verwachsungen mit der Umgebung grosse Mühe, kann aber schliesslich doch vollständig durchgeführt werden. Namentlich ist es schwierig, den medianen und unteren Anteil der Geschwulst, der ganz auf den Mundboden, tief nach innen und oben reicht, auszurotten. Auf einer Strecke von ungefähr 3 cm liegt der ganze Knochen des Unterkiefers periostentblösst frei. Kleine fibröse Reste des Tumors müssen noch an der innern Kante des Unterkiefers für sich herausgenommen werden. Die Geschwulst umgibt somit sattelförmig von unten her den Unterkieferast (siehe Skizze S. 17). Eine stark geschlängelte, sehr dickwandige, stark stricknadeldicke Arterie (Arteria facialis) muss durchschnitten werden. Gesunde Reste der Speicheldrüse bleiben zurück. In der Tiefe der Wunde sieht man die Muskulatur des Mundbodens. Glasdrain durch besondere Öffnung der abhängigen Stelle, kleine Masche in den hinteren Mundwinkel und Schluss der Wunde mit Haken.

Beim Austritt: In der Gegend des linken Kieferwinkels ödematöse, indolente Schwellung. Unterlippe hängt links leicht herunter, Mundboden o. B. Zunge gut beweglich, Sprache gut, Narbe pp. Röntgentherapie. Von Zeit zu Zeit Neuralgien unter dem Kinn.

Neueintritt ins Krankenhaus muss knapp drei Monate nach der Entlassung erfolgen, da sich ein Recidiv entwickelt hat, trotz Röntgenbestrahlung. Facialislähmung des linken unteren Astes weniger ausgesprochen als beim Austritt aber noch deutlich. Röntgentherapie: 3×1 Saburaud durch 3 mm Aluminium.

Es wird eine Recidivoperation vorgenommen, durch welche die Excision von verschiedenen krebsähnlichen Knoten aus dem oberen Halsdreieck erfolgt.

Operationsbericht. Winkelschnitt, horizontaler Schenkel unterhalb des ersten Operationsschnittes, senkrechter Schenkel tief, breit, lateral der Mittellinie, Freilegung der Haut samt Platysma. Die oberen beiden Knoten (siehe Skizze S. 8) sind grösser, als anfänglich vermutet, ca. haselnussgross und liegen auf der tiefen Muskulatur, scheinen diese nicht durchwachsen zu haben,

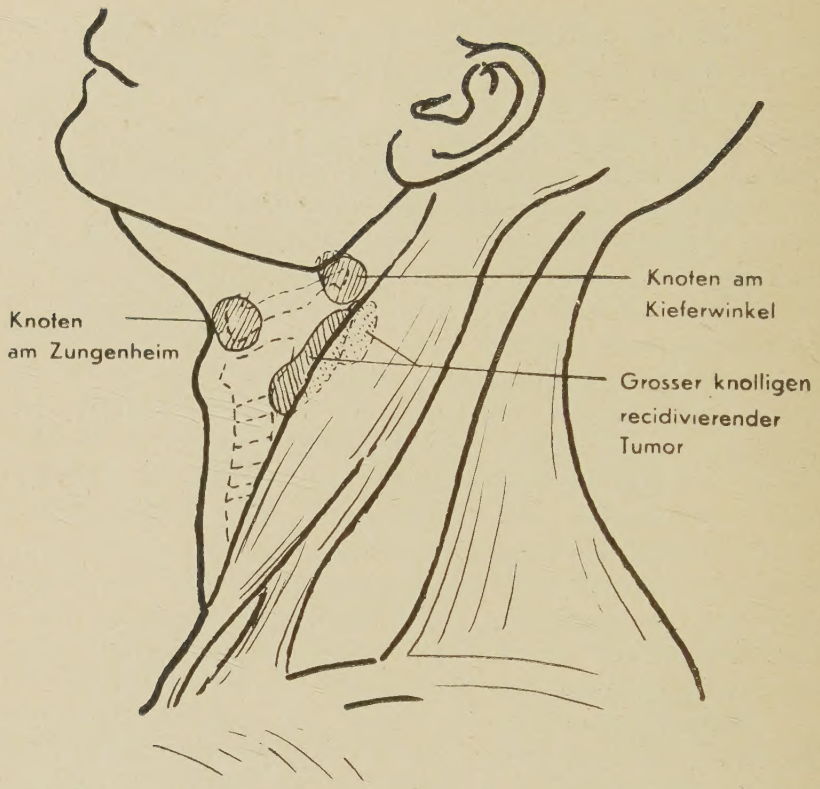

können relativ leicht entfernt werden. Grosse Schwierigkeit bietet der untere höckerige Knoten, der mit der Umgebung ausserordentlich verwachsen ist und der sich nur stückweise trennen lässt. Er liegt der Carotis an ihrer Teilungsstelle unmittelbar auf und ist mit der Vena jugularis derart verwachsen, dass diese unterbunden werden muss. Ein Zapfen geht nach oben, ein anderer in die Tiefe, in die Gegend des Pharynx; sie können aber alle total entfernt werden. Kein Blutverlust. Keine groben Nervenverletzungen. Das untere Drittel der Wunde wird drainiert, die übrige Wunde, Platysma und Haut genäht. Operationspräparat an das pathologisch-anatomische Institut, Basel.

Der mikroskopische Befund des bei der ersten Operation excidierten Tumors ist folgender: Es ist auffallend reichlich Stroma um Plattenepithel vorhanden. Teils in faserreichen, langen Strängen, teils wirbelartig mit vielen spindeligen Zellen. Stellenweise erscheint ein stark fibrillär umgewandeltes Binde-

gewebe; besonders in den Randpartien des Tumors. In ihm zeigen sich vielfach Gefässe, deren Umgebung oft starke kleinzellige Infiltration aufweist. Teile der Geschwulst erscheinen knotig und von bindegewebigen Kapseln umgeben. Die Kapseln selbst und die nach aussen anschliessenden gewöhnlichen gefässhaltigen Bindegewebsformationen zeigen zuweilen ebenfalls starke kleinzellige Infiltration. Aber auch ohne Abgrenzung sind Geschwulstpartien vorhanden, die überwiegend Bindegewebe enthalten, oder nur aus solchen bestehen. Die ersteren zeigen kleinste, epitheliale, deutlich aus Plattenepithel zusammengesetzte Einsprengungen, wobei das Stroma sehr ungeordnet und von sehr verschiedener Gewebsreife ist. Es wechseln lange fibrilläre Züge mit üppigen Spindelzellen ab. Zuweilen lässt sich bei Verzerrung der epithelialen Nester nicht mehr unterscheiden, was bindegewebige und was epitheliale Elemente sind. Dem entsprechend ist auch die Zellform sehr variabel. Wir finden rundliche und längliche Zellen, welche schliesslich Spindelform annehmen. Die epithelialen Zellen zeigen im Verhältnis zu ihren Kernen ein nicht sehr reichliches Protoplasma, welches sich im Haemalaun-Eosinschnitt stark dunkel färbt. In den von epithelialen Zellen freien Bezirken nimmt die Geschwulst ganz das Bild eines zellreichen Fibroms an. In dieser Form sind z. B. auch kleinere Nervenstämme umwachsen.

Im wesentlichen liegt also das Bild eines scirrhösen Plattenepithelkrebses vor, aber bereits mit einer gewissen selbständigen Wucherung des Stromas, teilweise sogar mit alleiniger Wucherung desselben. Soweit dabei Partien starker Gewebsunreife vorliegen, erhält man den Eindruck eines Spindelzellensarkoms, soweit reichliche Interzellularsubstanz vorhanden ist, den Eindruck eines unter Stromasklerosierung verödenden Krebsbezirkes.

Mikroskopische Befunde (E. N. 177/26) aus den verschiedenen, bei der Recidivoperation excidierten Knoten ergeben folgendes:

In einem ersten Schnitt, welcher aus einem der beiden oberen Knoten stammt (siehe Skizze S. 8) fallen zuerst mehrere Läppchen von noch erhaltenem Speicheldrüsengewebe auf. Dieses scheint in starker chronischer Entzündung begriffen. Die bindegewebigen Anteile sind im Innern der Läppchen von einer dichten kleinzelligen Infiltration fast verdeckt. Die Drüsenkapsel,

sowie die bindegewebigen Balken zwischen den einzelnen Läppchen sind verdickt und gehen unmittelbar in eine spindelzellige Neubildung über. Die spindeligen Zellen sind gross, blass färbbar und zeigen sich vielfach in Teilung. Auch ovale und fast runde, grosse Zellen sind zu beobachten. Als Interzellularsubstanz erscheinen Fibrillen, welche in verschiedenen Partien straffer sind, so dass dort mehr der Eindruck eines Fibrosarkoms entsteht, während in andern Teilen die Grundsubstanz mehr schleimigen Charakter hat und sich fädig-blau mit Haematoxylin färbt. Dazwischen liegen oft Zellen, welche deutliche Ausläufer zeigen und so den Sternzellen des primitiven Mesenchyms gleichen. In jenen Teilen erweckt das Bild mehr den Eindruck eines Myxosarkoms.

Zwischen den Zügen dieses sarkomatösen Stromas fallen aber Zellen auf, welche eher Krebszellen gleichen. An einzelnen Stellen liegen sie in kleinen Nestern und Zügen beisammen, anderseits aber scheinen sie so gleichmässig verteilt im Stroma zu liegen, dass es kaum zu erkennen ist, welches karzinomatöse und welches sarkomatöse Anteile sind. Oft scheinen sich diese epithelialen Zellen zu fast bindegewebsartigen Verbänden umzuordnen. Jedenfalls treten die epithelialen Elemente an Masse gegen die sicher bindegewebigen ganz zurück.

In Schnitten, welche aus dem grossen höckerigen Tumor stammen, welcher der Teilungsstelle der Carotis aufliegt (siehe Skizze S. 8), zeigt sich nur Geschwulstgewebe. Dieses weist einen mehr gleichmässigen Bau durch den ganzen Schnitt auf. Es gleicht ganz denjenigen oben beschriebenen Stellen, wo einzelne epitheliale Zellen und kleinste Zellgruppen von solchen ganz diffus zwischen einem sarkomatösen Stroma wuchern, oft wieder von diesem kaum zu unterscheiden. Das sarkomatöse Stroma zeigt auch hier häufig innerhalb eines Gesichtsfeldes (Leitz Obj. 3, Ok. 3) bald mehr fibrillären, bald mehr schleimigen Charakter. An einer Stelle treten stärkere Balken von scheinbar in hyaliner Umwandlung begriffenem Bindegewebe auf. Möglicherweise ist es das alte Bindegewebe des Ortes. Ganz am Rand des Operationsbezirkes ist sicher altes fibrilläres Bindegewebe. Hier erkennt man die Aufspaltung desselben durch die wuchernden Zellen. An wenigen Stellen treten kleinere und mittlere Gefässe auf; sie scheinen von der Geschwulst umwachsen.

Nach diesen Schnitten ist gar kein Zweifel, dass an vielen Stellen reines Sarkom, an andern Stellen ein Karzinosarkom vorliegt.

In weiteren Schnitten aus anderen Teilen desselben Knotens bleibt im allgemeinen der Geschwulstcharakter der gleiche, nur sind hier Partien vorhanden, wo das sarkomatöse Stroma in ein viel zellärmeres, scheinbar fast ruhendes Bindegewebe ausläuft. Dort finden sich auch häufige Gefässe.

Das Besondere besteht aber darin, dass in diesen Schnitten ein in der Mitte der Geschwulst liegender, schwach kirschkerngrosser, cystischer Hohlraum aufgedeckt wird. Derselbe ist mit einer dicken Lage von grossen, blass färbbaren Plattenepithelzellen ausgekleidet. Diese Lage steht in Verbindung mit den Nestern der übrigen Geschwulst, die in der Umgebung der Cyste, teils aus diesen grossen Plattenepithelien, teils aus kleineren Epithelzellen zusammengesetzt sind. Unmittelbar unter der geschichteten Plattenepithellage der Cystenwand kommt eine üppige spindelzellige Wandschicht mit parallelfaseriger Struktur und zahlreichen Blutgefässen, hingegen fehlen lymphoide Gewebsteile.

Erst in einem weiteren Schnitt stösst die Geschwulst an lymphoides Gewebe, und zwar unmittelbar, wobei der übrige Teil des letztern wie echte Lymphdrüse mit Keimzentren erscheint. Man erhält den Eindruck, dass die Lymphdrüse von der Geschwulst zum Teil aufgezehrt ist, da die Lymphdrüsenkapsel sich noch eine Strecke weit über die Geschwulst selbst hinwegzieht.

Am Rande des Schnittes ist an einer Stelle auch Muskulatur im Querschnitt getroffen. Sie ist teilweise vom Geschwulstgewebe infiltrativ durchwachsen. Dazwischen treffen wir an dieser Stelle häufig ausgedehntere Blutungen.

Karzinome der Speicheldrüsen, in denen die epithelialen Zellen längliche oder spindelige Form besitzen, diffus zwischen den Bindegewebszellen wuchern und wo die bindegewebigen und epithelialen Elemente nur schwer unterscheidbar waren, sind in einigen Fällen von Volkmann beschrieben worden. Auch Heineke berichtet von zwei von ihm selbst operierten derartigen Fällen, einem Parotis und einem Submaxillaristumor, beide

bei Männern im fünften Jahrzehnt. Er konnte beobachten, dass die Karzinomstränge stellenweise kaum von einem Spindelzellensarkom zu unterscheiden waren. An anderen Stellen aber war eine epitheliale Struktur unverkennbar, so dass er dennoch die Diagnose Karzinom stellte. Wenn auch in diesen wenigen Fällen durchwegs eine spindelzellige Wucherung beobachtet wurde, so ist doch nirgends auf ein selbständiges Wachstum der Stromaanteile hingewiesen, wie dies in unserem Fall unverkennbar ist, besonders in den verschiedenen, bei der zweiten Operation excidierten Tumormassen, wo an einzelnen Stellen reines Sarkom, an anderen Stellen entschieden Karzinosarkom vorliegt.

Anderseits sind von reinem Sarkom der Submaxillaris ebenfalls einige Fälle beschrieben worden von Volkmann, Lotheisen und Jouliard. Es handelt sich dabei meistens um reine rund- oder spindelzellige, infiltrativ wuchernde Neubildungen.

Ein Krebs von scirrhusartigem Bau, wie er partienweise in dem bei der Operation gefundenen Tumor unseres Falles vorliegt, ist von der Parotis bereits bekannt. Ein eigentlicher Scirrhus, welcher sich durch brettharte Induration und starke Schrumpfung des Drüsengewebes auszeichnet, wie Michaux an der Parotis gefunden hat und als „Squirre atrophique" bezeichnet, scheint ziemlich selten vorzukommen, während an der Submaxillaris ein typischer Scirrhus nicht beschrieben worden ist (Heinecke).

Das Besondere unseres Falles liegt nun noch darin, dass wir in dem grossen höckerigen Tumor (siehe Skizze S. 8) unerwartet auf einen ziemlich grossen cystischen Hohlraum stossen, dessen Plattenepithelauskleidung in unmittelbarem Zusammenhang mit den übrigen, in Wucherung geratenen epithelialen Elementen der Geschwulst steht. Somit wäre es naheliegend, den Ausgangspunkt der gesamten Neubildung hier zu suchen. Dann wären aber nicht versprengte Drüsenkeime als Ausgangspunkt dieser Neubildung anzusehen, wie dies für die Speicheldrüsengeschwülste angenommen wird, sondern Reste von Kiemengangsanlage. Für eine solche Auffassung würde auch die Lage des Tumors im Trigonum caroticum sowie seine Beziehungen zur Vena Jugularis sprechen (Kauffmann, Volkmann). Pathologisch müsste in diesem Falle jener mit der submaxillären Speicheldrüse zusammenhängende Tumor als eine in die Drüse eingewucherte Geschwulst aufgefasst werden.

Für den Kliniker hingegen ergab sich, wie aus der Beschreibung hervorgeht, auf alle Fälle das Bild einer Speicheldrüsengeschwulst.

3. Fall. Lymphoepithelialer Tumor der Parotisgegend. (E. N. 904/25.) 21 Jahre alter Mann.

Status: Linksseitig ein Tumor, gut abgekapselt, in der Parotis gelegen, in der Hauptsache hinter dem Kieferwinkel. Auffallend ist eine im Nacken auf der gleichen Seite gelegene zweite Geschwulst, die sich wie ein derbes Lipom anfühlt, aber mit der Haut auffallend breit verwachsen ist, wie etwa ein Steissbeintumor.

Mikroskopischer Befund: Es fällt sogleich auf, dass der Tumor aus zwei verschiedenen Anteilen besteht. Erstens aus lymphoidem Gewebe ohne deutliche Begrenzung in grossen Zügen und Haufen angeordnet. Zweitens aus Plattenepithelverbänden, die häufig cystische Hohlräume umschliessen. Letztere enthalten gewöhnlich Epithelbrei, verhornte oder verkalkte Massen. Vielfach schliesst sich das Plattenepithel an das lymphoide Gewebe an, so dass Bilder wie in Tonsillen oder Kiemengangsresten entstehen. Stellenweise findet eine noch innigere lymphoepitheliale Durchmengung der beiden Gewebsarten statt. Dabei sind die plattenepithelialen Stränge derartig unregelmässig, dass an ihrer geschwulstmässigen Natur kein Zweifel sein kann. Aber auch der lymphoide Anteil ist so zellreich, so massig und so ohne jede retikuläre Struktur, dass auch er den Eindruck einer selbständig wachsenden Geschwulst erweckt.

In ihm scheiden sich ziemlich gut begrenzte Partien aus, welche ganz überwiegend, oder fast nur aus eosinophilen Elementen bestehen. Sie wechseln mit solchen ab, welche aus typischen Lymphocyten aufgebaut sind. Endlich gibt es Stellen mit Durchmischung beider Zellarten. Die eosinophilen Zellen sind dabei einkernig, mit runden lymphocytenartigen Kernen. Zuweilen erscheinen sie auch schwach gekerbt-kernig oder zweikernig, dann meist mit zwei runden Kernen.

Endlich nimmt der lymphoide Anteil in einigen Knoten noch eine weitere Form an, die sich bei schwacher Vergrösserung von den übrigbleibenden nesterartigen Ansammlungen, durch die etwas hellere und deutlich chromatinarme Färbung abhebt.

Es tritt dabei eine Verwandlung in eine zwar sehr zellreiche, aber mehr locker angeordnete Gewebsformation mit vielen kleinen spindelförmigen Elementen und uncharakteristischen Rundzellen auf.

Der Faserreichtum kann an einzelnen Stellen noch so zunehmen, dass ein dichtes Netz von rötlichen Fibrillen erscheint, dessen Elemente spindelförmig sind und in dessen Maschen dann lymphoide und eosinophile Zellen liegen.

Um die plattenepithelialen Inseln verdichtet sich das Stroma zu gröbern eosinophilen Bündeln. Solche Tumorteile stossen unmittelbar an die schwach fettdurchwachsene Parotis an.

Geschwülste von diesem speziellen Bau, wie er sich hier ergibt, dürften als Tumoren der Parotis kaum beschrieben worden sein. Tumoren, wie sie Schmincke und Jovin an den Tonsillen und Gaumenbögen beschrieben, und als lymphoepitheliale Tumoren bezeichnet haben, zeigen zwar auch diese innige Durchmengung von epithelialen Zellen und lymphoidem Gewebe, jedoch besteht dort ein geordnetes epitheliales Stratum, während ein solches in unserem beschriebenen Falle nicht erkennbar ist. Im ganzen scheint also die Geschwulst ihrem Bau nach doch eher auf einen Kiemengangsrest zurückzuführen zu sein. Wenn schon ihre Lage in der Ohrspeicheldrüse für diese Art von Geschwülsten wohl kaum bekannt sein dürfte.

4. Fall: Krebsige Geschwulst aus der Parotis von einem Hund. (E. N. 2044/22.)

Mikroskopischer Befund: Drüsengewebe ist nirgends mehr vorhanden. Es ist ersetzt durch eine Neubildung von krebsigem Charakter. Dabei tritt stellenweise ein typischer Plattenepithelkrebs auf. Die Krebszellen liegen in grösseren und kleineren Nestern beisammen; oft ist nur wenig Stroma vorhanden. Es besteht Neigung zu falscher Verhornung.

Oft mehr allmählich, oft ganz unmittelbar, geht nun dieser Krebs über in einen adenoiden Krebs, teilweise sogar vom typischen Bau eines Cystocarcinoma papilliferum. Die Sprossen und Cysten sind mit einem ein- und teiweise mehrreihigen Epithel bekleidet.

Daran schliesst sich häufig schlagartig ein Gewebe, welches zum Teil aus lymphoiden und leukocytoiden Zellen von ver-

schiedener Grösse besteht; die grösseren häufig mit eingelagertem Pigment. Streckenweise auch typisches lymphoides Gewebe, nur mit Lymphozyten.

Karzinome der Parotis, welche einen adenomatösen Bau aufweisen, wobei Übergänge zwischen typischem Adenom und krebsigen Wucherungen zu beobachten sind, und wo sich lumentragende Zellenschläuche neben soliden Komplexen vorfinden, sind in einigen Fällen beschrieben worden (Weber, Dörr). Anderseits scheinen Tumoren vom typischen Bau eines Cystocarcinoma papilliferum ziemlich selten zu sein. Es sind einige Fälle beschrieben worden, so von Mermet und Chevassu, sodann fasst Heinecke den von Schäfer als Rundzellensarkom beschriebenen Tumor als ein papilläres Cystocarcinom auf. Auch einige der von Weber beschriebenen Fälle scheinen hierher zu gehören. Die eigentümliche Mischung eines soliden Plattenepithelkrebses und eines typischen papillären Cystocarcinoms, deren Bilder in unseren Präparaten oft schlagartig von einem zum andern übergehen, scheint aber in den oben erwähnten Fällen nicht beobachtet worden zu sein.

Was das Auftreten derartiger Karzinome anbelangt, so sieht Heinecke darin eher eine Ähnlichkeit mit malignen Mischgeschwülsten, als mit primären Karzinomen, was in dem häufigeren Vorkommen bei Frauen, und in dem Auftreten in jüngeren Jahren begründet liegt.

5. Fall. Als letzter Fall mag noch eine eigenartige Verlagerung einer gemischten Schleimspeicheldrüse in die Muskulatur der Zungenspitze kurz beschrieben werden. Freilich handelt es sich hier um ein Choristom und nicht um eine echte Geschwulst. (E. N. 2204/25.)

Befund: Bei einem 26 Jahre alten Fräulein befand sich an der Zungenspitze ein Tumor; er wurde bis schwach pflaumengross, bläulich durchschimmernd.

Makroskopisch erwies sich das Operationspräparat als 2 cm. langer und 3/4 cm. breiter Tumor von unregelmässig gehöckerter Oberfläche, grauweisser Farbe und verhältnismässig weicher Konsistenz.

Mikroskopischer Befund: Drüsig gebaute Neubildung. Zwischen einzelnen Drüsenlappen erkennt man Muskulatur. Die

Drüse selbst weist teils alveolären, teils tubulären Bau auf, gleicht also in dieser Hinsicht der Glandula sublingualis. Es sind jedoch gemischte, d. h. muscöse und seröse Anteile vorhanden. Wir finden auch keine rein serösen Drüsenläppchen, wie das bei der gemischten Glandula submaxillaris zu beobachten ist. Wenn seröse Zellen auftreten, dann liegen sie des öftern in der gleichen Alveole mit den muscösen Zellen, und erscheinen dann in Form der Gianuzzischen Halbmonde.

Die Drüsenepithelien selbst weisen durchaus reifen Bau auf. Ein Zeichen von fortschreitendem Wachstum oder Vereinfachung der Form ist nicht vorhanden. Die muscösen Zellen zeigen eine netzartige Struktur des Protoplasmas, und am basalen Pole liegende Kerne. Die Ausführgänge sind normal mit ein- oder zweireihigem Zylinderepithel ausgekleidet. Die Muskulatur, die zwischen den einzelnen Läppchen fast immer vorhanden ist, erscheint oft so reichlich, dass vereinzelte kleine Drüsenlappen weit abgesprengt liegen. Die Muskelfasern sind entsprechend ihrer normalen Durchkreuzung bald im Quer-, bald im Längsschnitt getroffen.

Man findet Tumoren vom typischen Bau der Speicheldrüsengeschwülste auch entfernt von den Speicheldrüsen, so z. B. in Lippen, Wangen, Nase, Stirn (Coenen, Lang). Diese Tatsache lässt sich erklären durch die grossen Wachstumsverschiebungen in Fetalleben, durch welche abgespaltene Keime zusammen mit skelettogenem Gewebe weit verlagert werden (Coenen). Solche Keimkomplexe bilden alsdann die Grundlage zu pathologischem Wachstum.

Wenn auch in unserem vorliegenden Fall sicherlich kein geschwulstmässiges Wachstum besteht, so liegt wenigstens das Bild einer Verlagerung von Speicheldrüsenkeimen vor. Für den beschriebenen Fall lässt sich die Verlagerung eines solchen Keimes verhältnismässig leicht erklären, wenn wir auf jenen Zeitpunkt der embryonalen Entwicklung zurückgreifen, da einerseits die ersten Anlagen der Speicheldrüsen auftreten, während anderseits vom Boden des Kiemendarmes aus die Entwicklung der Zunge vor sich geht. An der Bildung der letzteren beteiligen sich der Mandibularbogen und der Hyoidbogen, während der dritte Schlundbogen keinen oder nur geringen Anteil hat (Corning). Da der Hyoidbogen sich nur an der Bildung der Radix

(Skizze nach Corning)

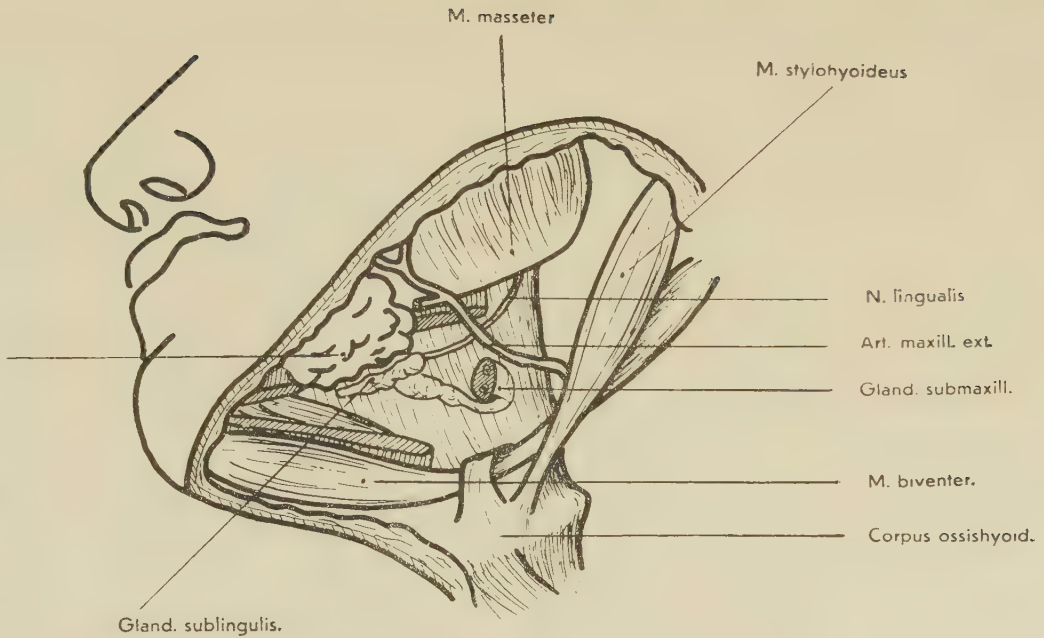

Tumor, den Kieferkörper von unten umgreifend, und mit der Gland. submaxill. zusammenhängend.

linguae beteiligt, so fällt er hier kaum in Betracht. Es bleiben also für die Bildung der freien Zunge jene drei auf dem Mandibularbogen auftretenden Anlagen: das unpaare Tuberkulum linguale mediale und etwas davor die paarigen seitlichen Zungenwülste (seitliche Zungenwülste von Kallius). Dabei liefert die unpaare Anlage nur den höchsten Teil des Zungenkörpers, vor dem Foramen caecum, während die seitlichen Zungenwülste den übrigen Teil des Zungenkörpers bilden, und in der Zungenspitze längs des Sulkus medianus zusammenstossen. Wenn wir nun wissen, dass beim sechswöchigen Embryo, als erste Anlage der Glandula submaxillaris, eine solide Epitheleinsenkung direkt lateral von den seitlichen Zungenwülsten ihren Anfang nimmt, so scheint es erklärlich, dass auf diese Weise Epithelsprossen beim weiteren Wachstum der seitlichen Zungenwülste mit diesen nach vorne, bis zur Zungenspitze verschoben werden können. Die gleichen Bedingungen bestehen auch für die Glandula sublingualis, deren Anlagen beim achtwöchentlichen Embryo fast an gleicher Stelle entsteht.

Mit diesem letzten Fall, bei dem die Bedingungen für eine Keimverlagerung verhältnismässig einfach klar zu legen sind, mag dieser kleine Beitrag zur Eweiterung der Kasuistik der, mit den Speicheldrüsen in Zusammenhang stehenden Geschwülste, seinen Abschluss finden. Als kasuistischer Beitrag ist er auch so viel wie möglich auf die Beschreibung der einzelnen Fälle beschränkt worden.

Literatur.

Chevassu. Revue de Chirurgie. Paris 41, 1910.

Coenen. Die Chirurgie. Eine zusammenfassende Darstellung der allgemeinen und der speziellen Chirurgie. Band II/1 Lfg. 17. 1927.

Doerr. Ein Fall von Adenokarzinom der Parotis. Zeitschrift für Heilkunde 21, 87. 1900.

Erich, Zur Kenntnis der Speicheldrüsentumoren. Beitr. z. klin. Chir. 51, 368. 1906.

Heineke. Die Geschwülste der Speicheldrüsen. Ergebnisse der Chir. und Orthop. 6, 321. 1913.

Hinsberg. Beiträge zur Entwicklungsgeschichte und Natur der Mundspeicheldrüsengeschwülste. Deutsche Zeitschr. f. Chir. 51, 381. 1889.

Hoffmann. Ein Beitrag zur Lehre von den Drüsenenchondromen. Langenbecks Arch. 38, 98. 1889.

Jouliard. Du cancer de la glande sous-maxillaire. Thèse de Paris 1888.

Jovin. Les Lymphoepitheliomes du Pharynx. Annales de maladies de l'oreille, du larynx, du nez et du Pharynx. Bd. 45, S. 729. 1926.

Kaufmann C. Archiv f. klin. Chir. 1881.

Küttner. Die Geschwülste der Submaxillarspeicheldrüse. Beitr. z. klin. Chir. 16, 181. 1896.

Lang. Versprengte Speicheldrüsentumoren der Oberlippe. Inaug.-Diss. Breslau 1918.

Lotheissen. Über Geschwülste der glandula submaxillaris. Beitr. z. klin. Chir. 19, 481. 1897.

Löwenbach G. Beitrag zur Kenntnis der Submaxillarspeicheldrüse. Virchows Arch. CL, 73. 1897.

Mermet. Adénoépithélioma tubulé cystique de la parotide. Bull. de la Soc. anat. de Paris. 760. 1896.

Michaux. Du squirrhe atrophique de la parotide. Arch. gén. de méd. 2. 1884.

Nasse. Die Geschwülste der Speicheldrüsen und verwandte Tumoren des Kopfes. Arch. f. klin. Chir. 44, 233. 1901.

Paus. Die Mischwülste des Gesichts. Zieglers Beitr. 70. 1922.

Schaefer. Ein Fall von Parotissarkom. Diss. Erlangen 1896.

Schmincke. Lymphoepithelialtumoren. Zieglers Beitr. 1921. 68. S. 161.

Volkmann. Über endotheliale Geschwülste, zugleich ein Beitrag zu den Speicheldrüsen- und Gaumentumoren. Deutsche Zeitschr. f. Chir. 41, 1. 1895.

Weber. 3 Fälle von Totalextirpation der Parotis wegen Karzinom nebst Fällen von Myxosarkom der Ohrspeicheldrüse. Deutsche Klinik 222. 1867.